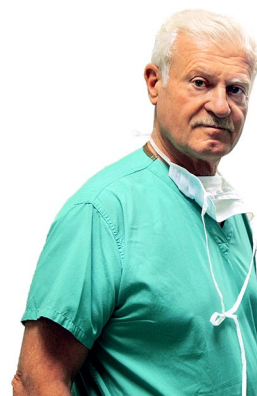

La Rubrica Mensile Del Professor Sandro Rossetti



Giugno 2014

GINOCCHIO GIOVANE

i primi segni di condrite e meniscopatia

Paola dalle Marche chiede:

Gentilissimo Dott. Rossetti,

Tramite risonanza magnetica mi è stato diagnosticato un assottigliamento della cartilagine del ginocchio destro e una fissurazione meniscale.

Ho fatto un ciclo di 10 tecar e sto assumendo un integratore alimentare (REUMILASE VISC).

Ho riscontrato un miglioramento notevole della sintomatologia ma ancora ho diversi problemi.

Tramite una amica che ha seguito un documentario in Tv riguardante la Sua cura innovativa, mi sono informata un po' su internet e sono a chiederLe un Suo parere .

Vorrei sapere appunto, se la cura della pappa piastrinica è indicata nella mia patologia.

Per ora mi è stato proposto un intervento in artroscopia di "pulizia del ginocchio" per via dell' artrosi e per ravvivare la cartilagine meniscale.

Lei cosa ne pensa?

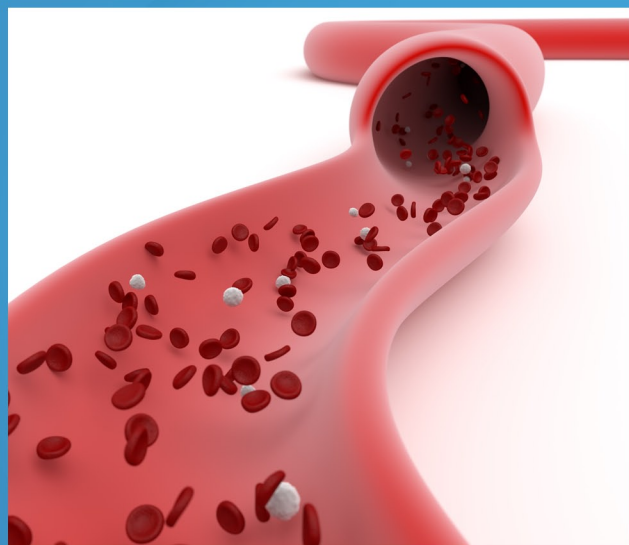
Il Professore risponde:

Il suo è il caso classico di un giovane sportivo con un ginocchio che comincia a presentare i primi segni della usura e magari danni meniscali di modesta entità.

Ritengo che il trattamento migliore sia quello artroscopico, se il ginocchio presenta danni meniscali e cartilaginei significativi, seguito da quello infiltrativo (Gel Piastrinico).

Praticamente la "Toilette artroscopica" serve a preparare la strada al P.R.P. ed alla sua azione antinfiammatoria.

Va sempre associata al trattamento una azione tonificante muscolare che migliora certamente il risultato del trattamento.



PROF. SANDRO ROSSETTI

Primario 1° Div. Ort. "San Camillo" Università degli Studi di Roma "Tor Vergata"
Specialista in Ortopedia e Traumatologia Medicina dello Sport

Casa di Cura Pio XI - tel. 06.66.49.41
Casa di Cura Salvator Mundi - tel. 06 58.89.60.51
Ospedale "San Camillo" Roma - Tel. 06.58.70.30.49

www.sandrosossetti.it